

Dr Vogel Vétérinaire
2 R. du Moulin Calois
76290 Montivilliers
Lecteur Officiel du
Club St Bernard

Race Saint-Bernard

Père Mère

Ttg Nom Affixe
date naissance sexe LOF Propriét Product.

Degré Qualific. dyspl. des Hanches

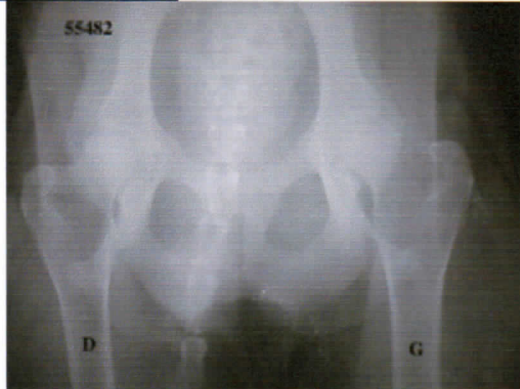
Commentaires généraux

Cette chienne est qualifiée de degré A en ce qui concerne l'état actuel de ses articulations coxo-fémorales.

Photographie du St Bernard



radiographie par Dr Mimouni 32600 L'Isle Jourdain



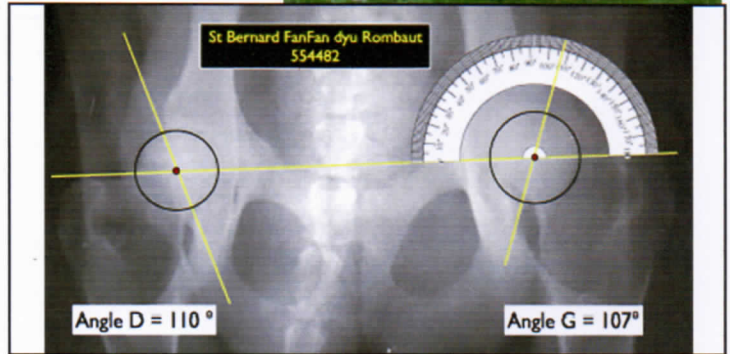
coté D

anesthésie générale

date du cliché

degré dysplasie hanche G
degré dysplasie hanche D

Calque



angle Norbert et Olsson G
angle Norbert et Olsson D

1/ Technique Radiographique

identification du cliché

raisons de la non-conformité

Radiographie un peu pâle > manque de contraste.

position radiologique

parallélisme fémoral + extension
symétrie pelvienne
rotation interne des fémurs

commentaires

Radiographie

2/ Lecture

Tête(s) fémorale(s) et col

Normale
déformée
ostéophytose
Antéversion

commentaires

Acétabulum

normal
déformé
comble
ostéophytose

commentaires

Couverture craniale

à droite à gauche

commentaires

Couverture dorsale

à droite à gauche

commentaires

coaptation articul.

à droite à gauche

commentaires

Angle Norberg Olsson

à droite à gauche

commentaires

3/ Qualification

à droite à gauche

Qualification Internationale

(classement correspondant à la plus mauvaise hanche)

4/ Commentaires du Lecteur Officiel

Radiographie et compte-rendu, faits à Montivilliers

le 30-12-11

signature du lecteur officiel